

## ■ 特集 -3 PET を用いた心筋血流および虚血の評価

## Rubidium-82 心筋血流 PET

Rubidium-82 myocardial perfusion PET

吉永恵一郎

Keiichiro Yoshinaga, MD, PhD. FACC

北海道大学大学院 医学研究科 分子イメージング講座

Department of Molecular Imaging, Hokkaido University Graduate School of Medicine

心筋血流 PET は北米において 1980 年代後半から臨床応用が始まっていた。一方、平成 24 年度 4 月にアンモニアによる心筋血流 PET による虚血性心疾患の診断が保険収載され、わが国においても心筋血流 PET/CT が研究段階から臨床応用の段階に移行しつつある段階となった<sup>1)</sup>。

心筋血流 PET 検査で主に用いられているのは<sup>82</sup>Rubidium (<sup>82</sup>Rb)、<sup>15</sup>O labeled water、<sup>13</sup>N ammonia である。<sup>82</sup>Rb、<sup>13</sup>N ammonia は心筋細胞に停留するため従来の SPECT と同様に心筋血流分布の視覚評価が可能なため、臨床応用されてきた。

<sup>82</sup>Rb は<sup>82</sup>Strontium を親核種とする generator 産生核種であり、サイクロトロンを必要としないため北米にて多くの施設で臨床的に利用されている。親核種の<sup>82</sup>Strontium は半減期が 25 日であり、generator は約 1 ヶ月から 2 ヶ月間使用することが可能である。<sup>82</sup>Rb の半減期は 76 秒と非常に短く、PET/CT の撮像装置を使用すれば負荷、安静の一連の検査が約 30 分程度で終了することも利点である<sup>2)</sup>。臨床使用については米国で親核種の<sup>82</sup>Sr の break through が一部の施設で発生したことも有り、検査前に品質検査を行い<sup>82</sup>Sr が溶出されていないことを確認することが必要である。

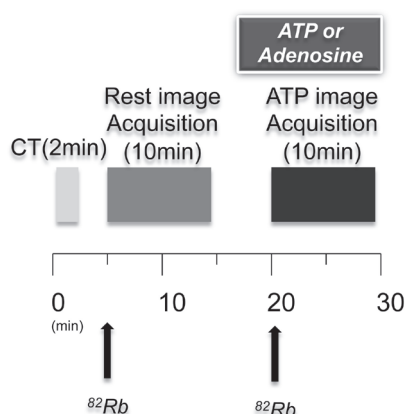


図 1 Rubidium-82 撮像プロトコール

<sup>82</sup>Rb による冠動脈疾患診断

心筋血流 SPECT と比較し画質も良好である。また吸収補正を行うことが可能なため、SPECT で問題となる乳房・横隔膜の吸収の影響がなく、判定不能症例が少ないことが特徴である<sup>3)</sup>。冠動脈疾患診断につきこれまでの報告をまとめた 1,151 例での解析では感度 87.7%、特異度 88.7%であった。SPECT と比較してアーチファクトがないため診断特異度が高いことが特徴である。さらにわれわれは<sup>82</sup>Rb は冠動脈疾患患者の予後予測が可能であることを報告した。さらに画像診断で評価が困難な肥満者でもリスク層別化が可能になることなどが特徴である<sup>4)</sup>。さらに近年 7,000 名を超える多施設研究においても<sup>82</sup>Rb PET の心血管イベントリスク層別化の有用性が明らかにされた<sup>5)</sup>。以上の特徴から ACC/AHA/ASNC のガイドラインでは他の負荷検査にて診断困難な場合に心筋血流 PET を行うことがクラス I の適応となっている。

<sup>82</sup>Rb を用いた心筋血流量定量と臨床応用

心筋血流量が定量可能な事は PET の重要な特徴である。<sup>82</sup>Rb についてもコンパートメント解析による定量評価が普及しつつある。<sup>82</sup>Rb はポジトロンレンジが高く心筋血流量定量の精度がやや不安定ではあるが、臨床で普及していることから心筋血流量定量化

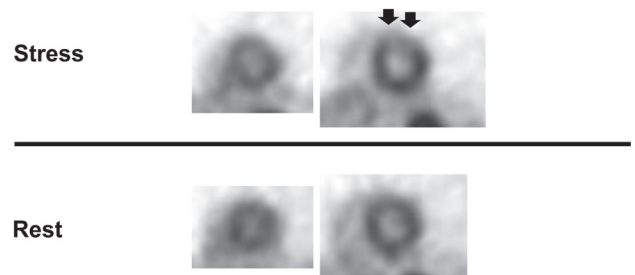


図 2 Rubidium-82 負荷、安静画像

負荷時に前壁に血流低下を認め、安静時に改善しており LAD 領域の心筋虚血所見。下壁には横隔膜によるアーチファクトは認めない。

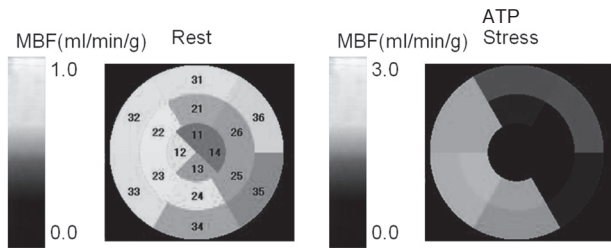


図3 心筋血流量定量表示

75歳女性、LCX#13 90%、LAD#8 90%、HL 90%、RCA# 4AV 90%。安静時心筋血流量は正常であるが、ATP負荷時に前壁、側壁、下側壁の心筋血流量の増加反応の低下を認める。

の試みが精力的に進められている<sup>6)</sup>。われわれは<sup>82</sup>Rbの3次元収集において心内腔からの放射能の影響を補正するプログラムを開発し再現性の高い心筋血流量定量法を開発している。現在PETの撮像装置が感度を優先した3次元収集のPET/CTに移行していることから、この解析法は心筋血流量定量の精度の向上に寄与するものとなることが期待される<sup>7)</sup>。近年では視覚的な心筋血流分布評価と心筋血流量定量を合わせて評価することで冠動脈疾患の診断精度を向上させること、およびより詳細なリスク層別化を行う試み出てきている<sup>8)</sup>。<sup>82</sup>Rbは多くの施設で検査が可能なることから心筋血流プログラムを世界的に標準化する試みも始まってきており、近く標準的な解析プログラムが開発され、世界の検査実施施設で利用可能になる可能性がある。

#### 今後の展望

臨床的に大きな可能性を持った<sup>82</sup>Rbであるが、わが国では導入が始まった段階である。今後、本邦においても使用経験を重ね、循環器臨床に活用されていくことが期待される。

#### 〈参考文献〉

- 1) Yoshinaga K, Tomiyama Y, Suzuki E, Tamaki N. Myocardial blood flow quantification using positron-emission tomography: analysis and practice in the clinical setting. *Circ J* 2013;77(7):1662-71.
- 2) Yoshinaga K, Klein R, Tamaki N. Generator-produced rubidium-82 positron emission tomography myocardial perfusion imaging-From basic aspects to clinical applications. *J Cardiol* 2010;55(2):163-73.
- 3) Bateman TM, Heller GV, McGhie AI, Friedman JD, Case JA, Bryngelson JR, et al. Diagnostic accuracy of rest/stress ECG-gated Rb-82 myocardial perfusion PET: comparison with ECG-gated Tc-99m sestamibi SPECT. *J Nucl Cardiol* 2006;13(1):24-33.
- 4) Yoshinaga K, Chow BJ, Williams K, Chen L, Dekemp RA, Garrard L, et al. What is the prognostic value of myocardial perfusion imaging using rubidium-82 positron emission tomography? *J Am Coll Cardiol* 2006;(in press).
- 5) Dorbala S, Di Carli MF, Beanlands RS, Merhige ME, Williams BA, Veledar E, et al. Prognostic value of stress myocardial perfusion positron emission tomography: results from a multicenter observational registry. *J Am Coll Cardiol* 2013;61(2):176-84.
- 6) Lortie M, Beanlands RS, Yoshinaga K, Klein R, Dasilva JN, DeKemp RA. Quantification of myocardial blood flow with <sup>82</sup>Rb dynamic PET imaging. *Eur J Nucl Med Mol Imaging* 2007;34(11):1765-74.
- 7) Katoh C, Yoshinaga K, Klein R, Kasai K, Tomiyama Y, Manabe O, et al. Quantification of regional myocardial blood flow estimation with three-dimensional dynamic rubidium-82 PET and modified spillover correction model. *J Nucl Cardiol* 2012;19(4):763-74.
- 8) Ziadi MC, Dekemp RA, Williams KA, Guo A, Chow BJ, Renaud JM, et al. Impaired myocardial flow reserve on rubidium-82 positron emission tomography imaging predicts adverse outcomes in patients assessed for myocardial ischemia. *J Am Coll Cardiol* 2011;58(7):740-8.